



ESTENOSIS PILÓRICA DEL ADULTO, A PROPÓSITO DEL PRIMER CASO REGISTRADO EN COLOMBIA

Adult Pyloric Stenosis, Regarding of the First Reported Case in Colombia

Vicente de Jesús Aljure Reales¹
 César Quintero Moreno²
 Claudia Salamanca Velandía²
 Nelson Pérez Ángel²
 Karen Reyes Romero²



Palabras clave (DeCS)

Estenosis pilórica
 Tracto gastrointestinal superior
 Tomografía computarizada multidetector

Key words (MeSH)

Pyloric stenosis
 Upper gastrointestinal tract
 Multidetector computed tomography

Resumen

La estenosis pilórica hipertrófica primaria en adultos es una enfermedad poco frecuente, de etiología desconocida, en la cual el diagnóstico solo puede establecerse después de la exclusión de las causas más comunes de obstrucción de la salida gástrica. El abordaje terapéutico, aunque muy diverso, puede estar encaminado a la dilatación o apertura pilórica. Se presenta el caso de una paciente de 62 años de edad que ingresó al Hospital San Rafael de Tunja con síntomas de obstrucción gástrica. En esta paciente solo fue posible dar un diagnóstico correcto de estenosis pilórica hipertrófica primaria por medio de estudios imaginológicos, para ofrecer finalmente un tratamiento adecuado.

Summary

Primary pyloric stenosis in adults is a rare disease, with an unknown etiology in which the diagnosis can only be established after excluding the most common obstruction causes of gastric transit. The treatment, although very diverse, can be geared towards dilatation or pyloric opening. In this article, we present the case of a 62-year old patient who entered the Hospital San Rafael in Tunja with symptoms of gastric obstruction. In this patient, it was only possible to give a correct diagnosis of primary hypertrophic pyloric stenosis through imaging studies, in order to finally provide adequate treatment.

Introducción

La *estenosis hipertrófica del piloro* es una anomalía congénita frecuente, caracterizada por el engrosamiento de la capa muscular circular del estómago en la región pilórica y, en menor medida, de la capa muscular longitudinal, que puede avanzar hasta impedir el tránsito gastroduodenal (1).

La forma adulta de la enfermedad se clasifica en tres tipos básicos: 1. Corresponde a la última etapa de la estenosis pilórica hipertrófica infantil, que se diagnostica a partir de la historia de los síntomas durante la infancia. 2. Estenosis hipertrófica del piloro que comienza en la vida adulta, secundaria a una enfermedad del tracto gastrointestinal superior. 3. De tipo idiopático, es decir, que aparece en la vida adulta sin una causa aparente (2).

La estenosis pilórica hipertrófica afecta típicamente a lactantes y recién nacidos, con una prevalencia de 2 a 5 casos por cada 1.000 nacidos vivos, principalmente, varones primogénitos. Se constituye en la primera causa de cirugía en menores de 6 meses de edad (3) y la primera causa de obstrucción del vaciamiento gástrico en los dos primeros meses de vida (4). Es un cuadro patológico hereditario, al parecer poligénico (5). En el adulto es una enfermedad extremadamente rara, con tan solo 300 casos descritos en la literatura, y es más frecuente en hombres de mediana edad (6). Es importante resaltar la asociación de la estenosis pilórica y la gastrosquisis (herniación del intestino delgado y grueso) encontrada en un estudio español en el año 2007 (7).



¹Médico especialista en Radiología e Imágenes Diagnósticas de la Universidad de Zulia, Venezuela. Director de la Unidad de Radiología e Imágenes Diagnósticas del Hospital San Rafael de Tunja. Docente de Medicina Interna y Radiología e Imágenes Diagnósticas de la Universidad Pedagógica y Tecnológica de Colombia. Tunja, Colombia

²Estudiantes VII Nivel Escuela de Medicina, Universidad Pedagógica y Tecnológica de Colombia. Tunja, Colombia

Descripción del caso

Se trata de una paciente de 62 años de edad, procedente de Bojacá, Cundinamarca, con antecedentes de gastritis crónica por *Helicobacter pylori*, hígado graso y artrosis de larga data; quien ingresa con un cuadro clínico de tres días de evolución consistente en deterioro progresivo del estado general y ausencia de deposiciones, además de varios episodios eméticos de contenido alimentario, dolor abdominal difuso, disnea y lipotimias al momento de la defecación.

Al examen físico de ingreso se encontró temperatura de 37,3 °C, tensión arterial de 138/74 mmHg, frecuencia respiratoria de 22 rpm, frecuencia cardíaca de 48 lpm y saturación de oxígeno del 86 % con FiO_2 del 28 %. Se sospechan cáncer gástrico, síndrome pilórico, impactación fecal, gastritis y diverticulitis. Se maneja con dieta blanda, 10 mg de metoclopramida amp. vía oral cada 6 horas, 5 mg de bisacodilo tab. vía oral cada noche, 40 mg de enoxaparina amp. subcutáneo al día, 40 mg de omeprazol amp. en solución salina al 0,9 % 22 cm³ por hora y terapia respiratoria con incentivo. La paciente evoluciona de forma negativa con continuos episodios eméticos, por lo cual se le practicó una ultrasonografía de hígado, páncreas, vía biliar y vesícula, con resultados normales.

Los reiterados episodios eméticos ocasionaron insuficiencia renal aguda prerrenal e hipokalemia: se le realizó una tomografía abdominal, que evidenció un engrosamiento focal del antro gástrico, enfermedad diverticular de colon sin diverticulitis y engrosamiento del piloro, con dilatación importante de la cámara gástrica (figura 1). Se le practicó endoscopia de vías digestivas altas y biopsia para confirmar el diagnóstico, los hallazgos mostraron la forma de porra de los pliegues aferentes al piloro y mucosa de aspecto veloso y en mosaico (figura 2), así como gastritis corporal y antral crónica activa difusa moderada erosiva, con hiperplasia de patrón linfoide, sin atrofia ni metaplasia. Estos últimos exámenes, permitieron: 1. Tratar la gastritis, la cual remitió a las 2 semanas. 2. Descartar el cáncer gástrico, la impactación fecal y la diverticulitis. 3. Establecer como diagnóstico probable la hipertrofia pilórica. Este diagnóstico se confirmó a través de una fluoroscopia con medio de contraste de Bario en vías digestivas altas, la cual evidenció el característico "signo de la cuerda" (figura 3).

Ante la intolerancia de la vía oral, se procede con sonda nasogástrica, que permite la resolución de los episodios eméticos, la hipokalemia y la IRA prerrenal. La junta quirúrgica descarta intervención invasiva ante la no malignidad del cuadro y decide implantar una endoprótesis pilórica terapéutica, con resultados satisfactorios.

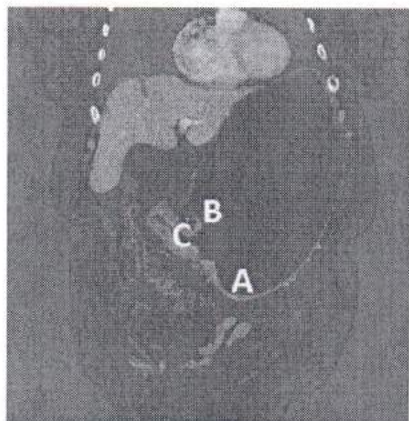


Figura 1. TAC de abdomen con medio de contraste oral y endovenoso. Fase venosa portal. Corte coronal. Importante dilatación de la cámara gástrica (B) asociada a engrosamiento circunferencial del músculo pilórico de 13 mm. El canal pilórico, elongado, mide 57 mm (C). El plano graso perigástrico es fino y bien definido. No se aprecian adenopatías en las estaciones gástricas. Hay un engrosamiento focal de la pared del antro. Nótese la presencia de múltiples divertículos en el ángulo hepático y el colon transverso.

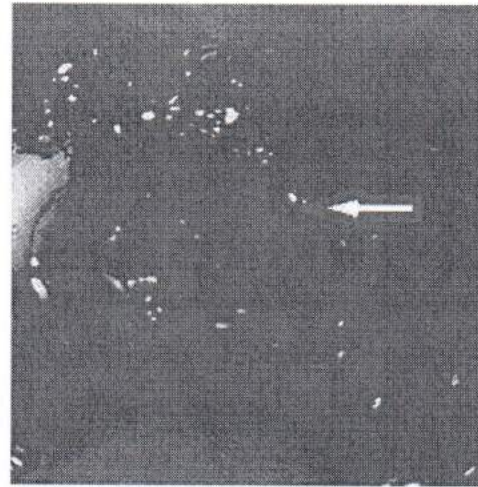


Figura 2. Endoscopia de vías digestivas altas por sonda. Se observa engrosamiento y forma de porra de los pliegues gástricos en la región pilórica (flecha).

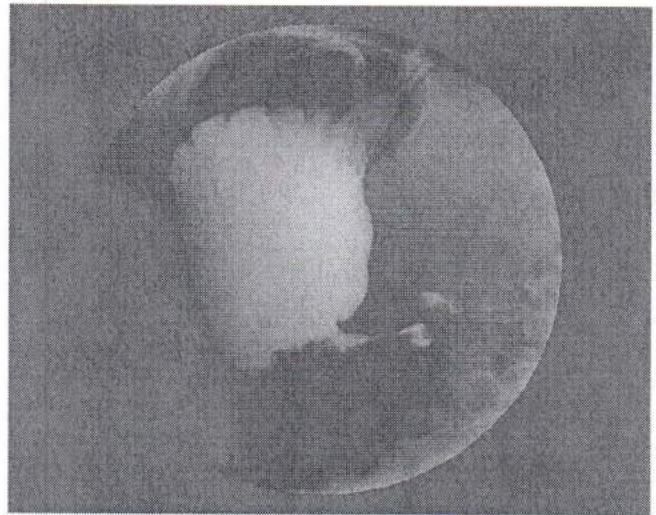


Figura 3. Serie esofagogastroduodenal con medio de contraste oral baritado, posición oblicua-lateral-derecha. Sobredistensión de la cámara gástrica, con elongación y estenosis del canal pilórico ("signo de la cuerda"). El músculo pilórico hipertrofico ejerce efecto de masa e impronta en el antro gástrico.

Discusión

Respecto a su etiología, la hipertrofia pilórica puede ser propiciada por una mutación del gen NKX2-5 (8), o bien por adherencias extrínsecas postoperatorias, hiperactividad vagal, bezoares, gastritis hipertrófica, carcinoma, tumores del estroma gastrointestinal, ausencia de coordinación neuromuscular en el plexo de Auerbach, persistencia de estenosis infantil, ingesta crónica de AINE, resección endoscópica previa (9). La enfermedad puede recurrir, principalmente, por miotomía incompleta o perforación duodenal (10). Por otro lado, en el paciente pediátrico la enfermedad se origina por inervación anormal del piloro o estrés severo materno durante el tercer trimestre de gestación (11). Algunos factores de riesgo importantes son la prematuridad, el parto por cesárea y la juventud materna (< 20 años). Mientras que el orden de nacimiento después del segundo embarazo se asoció con un menor riesgo de sufrir estenosis pilórica (12).

Actualmente no hay claridad respecto a la fisiopatología de la enfermedad, pero se cree que se desarrolla por deficiencia de terminaciones nerviosas en la capa muscular pilórica, lo cual causa una inervación anormal de esta con fallo en su relajación y aumento de los factores de crecimiento que ocasionan hipertrofia, hiperplasia y obstrucción. Por otro lado, se plantea la hipótesis de hipergastrinemia que genera un aumento congénito en el número de células parietales, con la consiguiente hipersecreción de ácido clorhídrico, lo cual ocasiona repetidas contracciones pilóricas y retraso en el vaciamiento gástrico (5). Otras posibles etiologías incluyen piloroespasmo prolongado, falta de coordinación neuromuscular debido a cambios en el plexo mientérico, y la hiperactividad vagal (13).

Además de la estenosis hipertrófica pilórica idiopática hay otras patologías menos frecuentes, que pueden causar obstrucción pilórica. Estas pueden ser de tipo congénito: membrana y atresia pilóricas, páncreas ectópico; o adquirido: debido a enfermedades sistémicas (diabetes *mellitus*) o por fibrosis secundaria a ulceración péptica (9).

Los síntomas clínicos de la estenosis pilórica hipertrófica idiopática adulta, son similares a los de la obstrucción de la salida gástrica inducida por otras causas, tales como: epigastralgia, saciedad prematura, y náuseas o vómito posprandial. A diferencia de la entidad infantil, en los adultos rara vez se siente una masa abdominal (14). Se ha dicho que el síntoma más común es la distensión abdominal posprandial, con alivio al vomitar (15). Las náuseas y el dolor son mínimos durante el vómito. Puede haber anorexia y saciedad precoz. Todos los pacientes experimentan pérdida de peso. La ausencia de dolor en el inicio de los síntomas es un punto significativo en el diagnóstico. La duración de los síntomas puede variar de cinco semanas a 16 años (16). Otras enfermedades pueden causar retraso en el vaciamiento gástrico como la esclerodermia, la diabetes *mellitus* o la gastroparesia y deben ser tenidas en cuenta como diagnósticos diferenciales (13).

Se han descrito varios signos radiológicos relacionados con la estenosis pilórica hipertrófica idiopática: La longitud del canal pilórico puede aumentar hasta 4 cm, cuando lo normal es > 1 cm; la indentación convexa en la base del bulbo duodenal, conocido como el "signo de Kirklin"; el estrechamiento excéntrico o concéntrico de la región pilórica o un canal pilórico reducido que puede ser visto como una línea muy delgada de bario conocido como el "signo de la cuerda" (15), el "signo de Twining" es un defecto de llenado, que puede proyectar a uno o ambos lados del píloro. Se encuentra de 4 a 6 cm de la base del bulbo duodenal (17). Se dice que el "signo de la cuerda" y el "signo de Kirklin" son útiles para el diagnóstico en fluoroscopia con contraste de vía gastrointestinal superior, así como el "signo de cuello uterino", es útil en gastroscopia (18). Por lo general, la endoscopia de vías digestivas altas muestra el vaciado gástrico retrasado debido a la estenosis pilórica. La imagen endoscópica típica de adultos con estenosis pilórica hipertrófica idiopática es un píloro fijo, notablemente reducido, con un borde liso (14).

El diagnóstico diferencial incluye los procesos neoplásicos más comunes y gastropatía diabética, que pueden tener presentación clínica similar (16); en ausencia de los síntomas no se requiere tratamiento, la resección se indica solo cuando la estenosis da lugar a síntomas o cuando se sospecha de un tumor maligno (13,17). El tratamiento de elección parece ser la resección gástrica con reanastomosis Billroth; la vagotomía y la piloroplastia también se han empleado con éxito (15). Aunque las dilataciones endoscópica o laparoscópica han sido reportadas como tratamientos alternativos (6,12), la gastrectomía dis-

tal con gastroduodenostomía sigue siendo la principal terapia para el tratamiento final (17) o el empleo de resección gástrica distal limitada con anastomosis Billroth I o II (15).

La dilatación endoscópica neumática se utiliza desde hace unos años, en el tratamiento de las estenosis pilóricas del adulto como consecuencia de la morbilidad derivada de la cirugía, con una efectividad a corto y mediano plazo hasta en un 75 % de los casos (9). El abordaje laparoscópico es seguro, eficiente y estético, la recuperación postoperatoria es más rápida y la hospitalización más corta (16). Actualmente, la piloroplastia laparoscópica puede representar una opción razonable, menos invasiva para esta rara condición (18).

En este caso es todavía más notorio, pues como ya se mencionó, esta entidad es prevalente en hombres de mediana edad, mientras que el caso informado en este artículo se dio en una mujer de tercera edad (6). Ahora bien, los exámenes imaginológicos de la paciente en cuestión, demuestran que existe, como se describe en la bibliografía, un aumento considerable del vaciamiento gástrico (4); además del estrechamiento concéntrico del canal pilórico observado en la serie esofagogastroduodenal con contraste, que evidencia el "signo de la cuerda" (15); de igual forma se puede visualizar el "signo de Twining" en el mismo examen (17). En la TAC es posible identificar claramente el "signo de Kirklin", ya mencionado (15). Por otra parte, no fue posible visualizar el "signo del cuello de útero" (18) en estos exámenes. En síntesis, con la observación de gran parte de los signos radiológicos, la hipertrofia con borde liso del píloro observado en la endoscopia (14), la clínica de la paciente y la respuesta adecuada a la implantación de endoprótesis, se confirmó completamente el diagnóstico.

Conclusión

En este caso, como en muchos otros, las ayudas imaginológicas juegan un papel fundamental para el diagnóstico y tratamiento de esta patología; es necesario el conocimiento claro de los síntomas clínicos (vómito, estreñimiento e intolerancia a la vía oral) y los signos radiológicos (engrosamiento de la pared gástrica, ensanchamiento del antro gástrico y engrosamiento circunferencial del músculo de la región pilórica), así como la relación existente entre estos. A pesar de que la estenosis pilórica hipertrófica primaria en adultos es una entidad infrecuente, el objetivo es lograr la remisión total de los síntomas en el paciente que afectan en gran medida su calidad de vida, meta que solo es posible alcanzar con un diagnóstico acertado, que no sería posible obtener sin las imágenes diagnósticas.

Referencias

1. Meneses LT, Galindo J, Carvallo F. Estenosis hipertrófica de píloro: presentación de un caso y actualización. *Revista Cuadernos*. 2006;51:52-8.
2. Danikas D, Geis WP, Ginalis EM, Goree SA, Stratoulas C. Laparoscópica Piloroplastia en idiopática estenosis pilórica hipertrófica en un adulto. *JSLs*. 2000;4:173-5.
3. Noguera Valverde RA. Estenosis hipertrófica del píloro. *Revista Cubana Pediatría*. 2009;81.
4. Martínez Criado Y, Aspiazú D, Cabrera R, De Agustín JC. Presentación tardía de estenosis hipertrófica de píloro en la infancia: un caso inusual. *Anales de Pediatría*. 2012; 76:169-70.
5. Roldán Valdez E, Solórzano Morales S, Osorio Peralta S. Diagnóstico por imagen en la estenosis hipertrófica del píloro en la infancia: reporte de un caso y revisión de la literatura. *Revista Gastroenterología México*. 2007;72:126-32.
6. Chiang Lin Y, Yun Kuo C, Ping Lin H. La estenosis hipertrófica idiopática del píloro en adultos. *J Formosan Med Associat*. 2012;114: 659-62.

7. Rius Peris JM, Hernández Aisemi E, Vila Carbo JJ. Gastosquitis en asociación a estenosis hipertrofica del piloro. *Anales de Pediatría*. 2007;66:97-8.
8. Zhiqiang F, Peizhi L, Qingqing L, Yuqiang N, et al. Asociación entre rs29784 NKX2-5 y estenosis pilórica hipertrofica infantil en la población chma han. *Int J Clin Exp Med*. 2015;8:2905-10.
9. Pacheco Sanchez JA, Cano Novillo I, Pertejo EM, Vilarinho Mosquera A. Obstrucción pilórica secundaria a ulcera gástrica: a propósito de dos casos. *Anales Españoles Pediatría*. 1997;46:493-4.
10. Ruiz Rebollo M, Olmo Martínez M, Macho Conesa A, Gómez López J, et al. Estenosis pilórica, debut de enfermedad de Crohn. *Revista Española Enfermedades Digestivas*. 2011;103: 211-2.
11. Sanz Santaefemia F, Díez García R, Sopeña Corvino J, García Talavera ME, et al. Reestenosis hipertrofica del piloro tras piloromiotomía (recurrencia verdadera o complicación posquirúrgica? *Revista Pediatría Atención Primaria*. 2013;15:347-50.
12. Vega Mata N, Alvarez Muñoz V, Coto Cotallo G, Raposo Rodríguez L, et al. Factores pronósticos en la estenosis hipertrofica del piloro. *Cirugía Pediátrica*. 2012;25:182-6.
13. Boules M, Corcelles R, Batayyah E, Rodríguez J, Kroh M. Adult idiopathic hypertrophic pyloric stenosis. *CRSLS*. 2014;00252.
14. Danikas D, Geis P, Ginalis E. M, Gorcey S. A, Stratoulas C. Laparoscopic pyloroplasty in idiopathic hypertrophic pyloric stenosis in an adult. *JSLs*. 2000;4:173-5.
15. Graadt van Roggen JF, van Krieken JH. Adult hypertrophic pyloric stenosis: case report and review. *J Clin Pathol*. 1998;51:479-80.
16. Gençosmanoğlu R, Sad O, Sav A, Tözün N. Primary hypertrophic pyloric stenosis in the adult: a case report. *Turk J Gastroenterol*. 2002;13:175-9.
17. Zarinab A, Leon ME, Saad RS, Silverman JF. Idiopathic hypertrophic pyloric stenosis in an adult, a potential mimic of gastric carcinoma. *Patholog Res Int*. 2010;6:14280.
18. Kim CH, Han HS, Lee SY, Kim BK, Sung IK, Seong MK, et al. Torus hyperplasia of the pyloric antrum. *J Korean Med Sci*. 2010;25:152-4.

Correspondencia

Claudia Tatiana Salamanca Velandia
 Calle 24 # 6-98
 Barrio Las Nieves
 Tunja, Boyacá
 tsv1212@hotmail.com

Recibido para evaluación: 12 de noviembre de 2015

Aceptado para publicación: 19 de abril de 2016